

Osservazione di preparati istologici
“Virtual Histology Laboratory”

In questa esercitazione useremo utilissimi strumenti forniti da diversi siti web, allestiti da Università statunitensi, che permettono di osservare in maniera virtuale preparati istologici di diverso tipo. Certamente, l'osservazione diretta al microscopio presenta notevoli vantaggi, che in questo caso sono tuttavia ben compensati dalla ricchezza delle annotazioni riportate sui preparati, dalla disponibilità d'ingrandimenti di regioni particolarmente rilevanti di sezioni molto ben riuscite, ed ottenute utilizzando svariate tecniche di preparazione e colorazione, difficilmente implementabili in una singola esercitazione.

1. Esperienza sulla Mitosi

1.1. <http://www.histology.leeds.ac.uk/cell/mitosis.php>

Leggere e studiare la descrizione delle diverse fasi della mitosi osservando i preparati
Seguire anche il link (“Have a look...”) alla fine della pagina.

1.2. <https://www.biologycorner.com/projects/mitosis.html>

Potete scegliere di usare, secondo le vostre preferenze le immagini della divisione cellulare in:

- blastula di pesce (whitefish blastula);
- apice radicale di cipolla (onion root).

In base a quanto studiato al punto 1.1, cercate di localizzare, visualizzare e descrivere le diverse fasi della mitosi osservabili nei preparati.

Allestire una sequenza di immagini ordinate con etichette, tipo una vignetta delle varie fasi, includendo l'interfase e le fasi della mitosi.

1.3. Provare poi ad eseguire il lavoro interattivo con un semplice gioco: quanto tempo passano le cellule nelle diverse fasi del ciclo cellulare?

http://www.biology.arizona.edu/cell_bio/activities/cell_cycle/cell_cycle.html

Leggere e poi cliccare su “Next” etc.

2. Histology (University of Michigan, USA) per osservare diversi tessuti e preparati di Tessuto Epiteliale

<http://histology.medicine.umich.edu/resources/epithelial-tissue>

Osservare le diverse immagini (cliccare su View virtual slide, View image) relative a epiteli semplici e stratificati, leggendo via via le relative descrizioni.

2. Striscio di sangue periferico (umano)

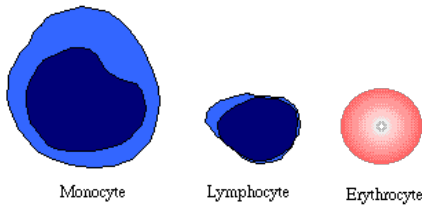
<https://histology.medicine.umich.edu/resources/blood-bone-marrow#i-blood>

2.1. Osservare le diverse immagini (cliccare su View virtual slide, View image) relative a epiteli semplici e stratificati, leggendo via via le relative descrizioni. Usando gli strisci di sangue umano, provare a riconoscere e descrivere gli eritrociti, le emazie e i leucociti di diverso tipo, aiutandosi con le informazioni fornite a lezione e le figure sotto. Comporre una tabella rappresentativa dei diversi elementi figurati del sangue, con figure (screenshots) e brevi descrizioni.

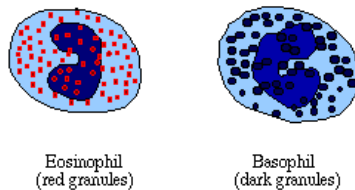
2.2. Test di verifica online

<https://quizlet.com/337862082/test>

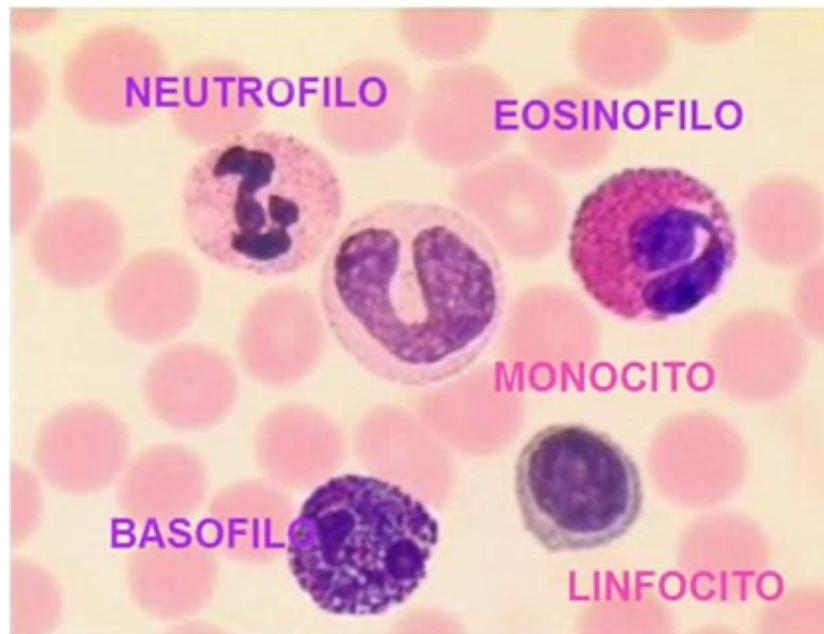
Usare prima il training (learning e cards) e poi fare il test



Typical agranulocytes (with erythrocyte for size comparison)



Typical granulocytes (with erythrocyte for size comparison)



3. L'OCCHIO: ANATOMIA E ISTOLOGIA.

3.1. Guardare il video introduttivo

https://youtu.be/ZvaF_DR_GfK

3.2. Usando:

<https://histology.medicine.umich.edu/resources/eye#eye-retina>

provare a ingrandire e riconoscere le strutture di interesse, come descritte dai diversi preparati contenuti nei quattro gruppi principali:

- A. Corneal/Scleral Layer
- B. Chambers and Lens
- C. Uveal Layer
- D. Retina

Vedere anche i preparati al MET "Electron Micrographs" includenti descrizioni dettagliate.

3.3. Verificare l'esistenza del punto cieco della retina

<https://visionaryeyecare.wordpress.com/2008/08/04/eye-test-find-your-blind-spot-in-each-eye/>