

Osservazione di preparati istologici

“Virtual Histology Laboratory”

In questa esercitazione useremo utilissimi strumenti forniti da diversi siti web, allestiti da Università statunitensi, che permettono di osservare in maniera virtuale preparati istologici di diverso tipo. Certamente, l'osservazione diretta al microscopio presenta notevoli vantaggi, che in questo caso sono tuttavia ben compensati dalla ricchezza delle annotazioni riportate sui preparati, dalla disponibilità d'ingrandimenti di regioni particolarmente rilevanti di sezioni molto ben riuscite, ed ottenute utilizzando svariate tecniche di preparazione e colorazione, difficilmente implementabili in una singola esercitazione.

1. Esperienza sulla Mitosi

1.1. <http://www.histology.leeds.ac.uk/cell/mitosis.php>

Leggere la descrizione delle diverse fasi della mitosi

1.2. <https://www.biologycorner.com/projects/mitosis.html>

Usando, a scelta le immagini di whitefish blastula o di onion root, localizzare, visualizzare e descrivere le diverse fasi della mitosi osservabili nei preparati di onion root e Fish blastula- Allestire una sequenza di immagini ordinate (interfase+fasi mitosi) con etichette.

1.3. Provare poi ad eseguire il lavoro interattivo con un semplice gioco: quanto tempo passano le cellule nelle diverse fasi del ciclo cellulare?

http://www.biology.arizona.edu/cell_bio/activities/cell_cycle/cell_cycle.html (next, next,...)

2. Histology (University of Michigan, USA) per osservare diversi tessuti e preparati di Tessuto Epiteliale

<http://histology.medicine.umich.edu/resources/epithelial-tissue>

Osservare le diverse immagini (cliccare su WebScope) relative a epitelii semplici e stratificati, leggendo via via le relative descrizioni.

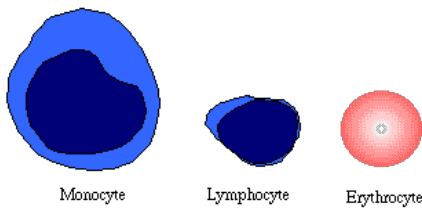
3. Striscio di sangue periferico (umano)

3.1. Blue Histology - <http://www.lab.anhb.uwa.edu.au/mb140/>

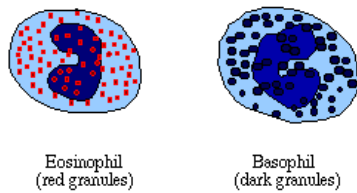
Cercare Blood (Tissue) + Giemsa (Colorazione/Stain) in “large images”

Usando gli strisci di sangue umano, provare a riconoscere e descrivere gli eritrociti, le emazie e i leucociti di diverso tipo, aiutandosi con le informazioni fornite a lezione e le figure sotto.

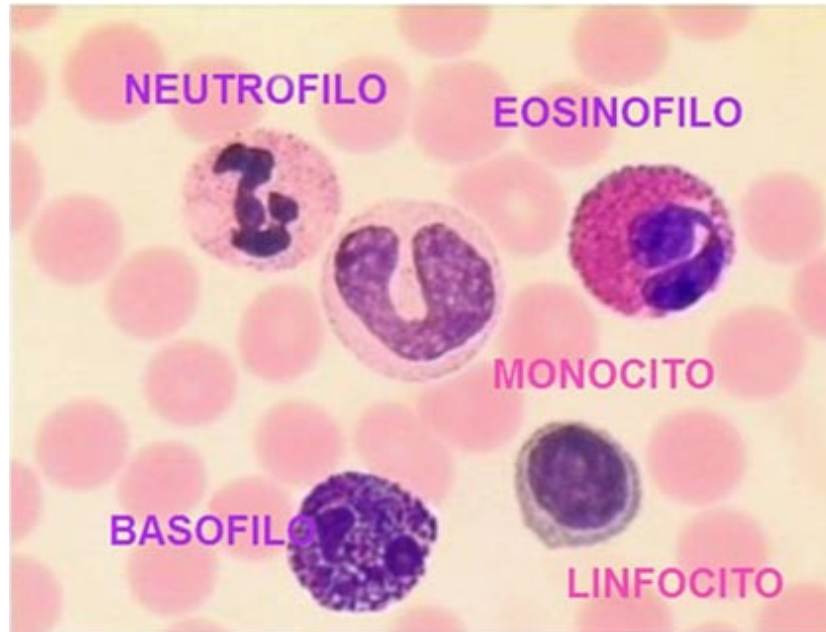
Comporre una tabella rappresentativa dei diversi elementi figurati del sangue, con figure (screenshots) e brevi descrizioni.



Typical agranulocytes (with erythrocyte for size comparison)



Typical granulocytes (with erythrocyte for size comparison)



3.2 Verifica con il gioco Gravity

<https://quizlet.com/337862082/white-blood-cells-and-blood-flash-cards/>

(usare prima il training (learning e cards) e poi fare i test di riconoscimento o il gioco **Gravity**)

4. L'OCCHIO: ANATOMIA E ISTOLOGIA.

4.1 Studiare i diversi preparati annotati con le strutture, usando:

<http://biology.clc.uc.edu/fankhauser/Labs/Anatomy & Physiology/A&P202/Special Senses/Eye/Histology EYE.htm>

4.2 Usando:

http://virtualslides.med.umich.edu/Histology/Central%20Nervous%20System/EYE-2_HISTO_20X.svs/view.apml?cwidth=800&cheight=485&chost=virtualslides.med.umich.edu&csi=1

provare a ingrandire e riconoscere le strutture di interesse, ad esempio il disco ottico.

4.3 Verificare l'esistenza del punto cieco della retina

<https://visionaryeyecare.wordpress.com/2008/08/04/eye-test-find-your-blind-spot-in-each-eye/>